
Littekenbreukcorrectie

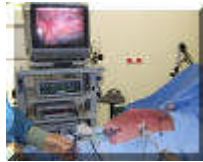zie [folder](#)



[english version](#)

[laparoscopisch](#) [open techniek](#)

laparoscopische littekenbreukcorrectie na buikoperatie



[english version](#)

(voor laparoscopische littekenbreukcorrectie na open hartoperatie klik [hier](#))

[video](#)

In dit voorbeeld gebeurt de correctie van de littekenbreuk door middel van een kijkoperatie(laparoscopie). Dit houdt in dat via een aantal kleine gaatjes in de buikwand vanuit de buikholte het defecte litteken in de buikwand wordt opgezocht, de inhoud uit de littekenbreuk wordt gehaald en het defect wordt bedekt met een kunststof mat die aan de buikwandzijde bestaat uit materiaal dat vergroeit met de buikwand. Aan de naar de darmen gekeerde zijde van de mat is materiaal gebruikt dat niet verkleefd met de darmen.



Het defect in de buikwand/litteken (1). De inhoud is er inmiddels uit. Dit bestond uit vetweefsel. Ook darmen kunnen echter naar buiten puilen. Deze patient had een aantal van deze kleinere defecten

De defecten zijn inmiddels bedekt door een kunststof mat (20x25cm, composix, Bard, 2 en 3). Het detail (3) laat zien dat de mat is bevestigd met een soort nietjes. De darmen liggen hier ver van de mat af doordat CO2 gas in de buik is gebracht om de operatie te

kunnen verrichten. Na afloop van de operatie wordt het gas verwijderd en liggen de darmen tegen de buikwand en de mat aan.

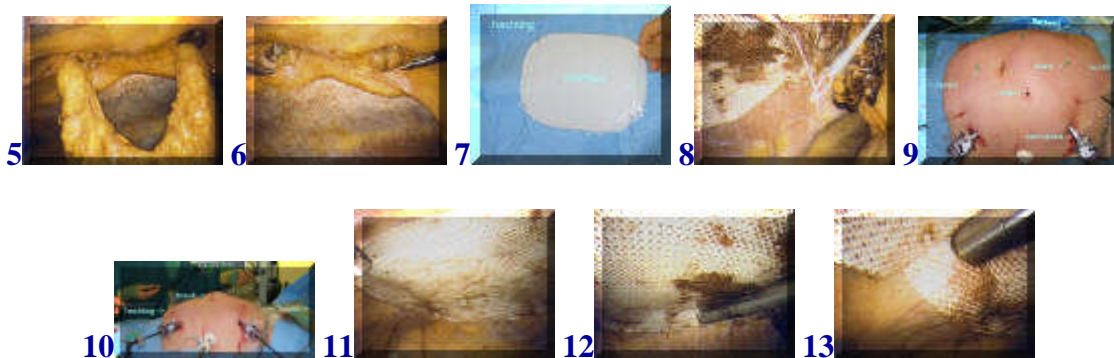
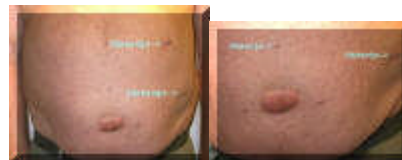

Foto 5 toont een ander voorbeeld met twee defecten in de buikwand waar vetweefsel in uitpuilt. In 6 is het vetweefsel verwijderd. Nu wordt een (ander soort) mat, voorzien van hechtingen, in de buikholte gebracht (7). In 8 is de mat in de buik te zien. Met een speciaal apparaatje worden de hechtingen via een klein gaatje in de huid vanuit de buik weer naar buiten gehaald. In 9 en 10 is dit te zien. De draden worden dan geknoopt zodat de hoeken van de mat keurig aanliggen aan de buikwand (11). Hierna wordt met een soort nietapparaat de mat verder gefixeerd.

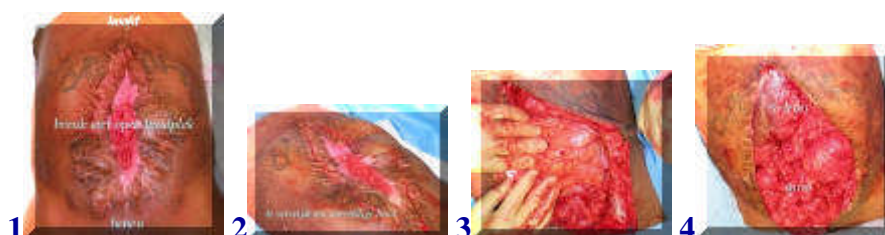Het voordeel van de kijkoperatie schuilt in het sneller herstel na de operatie, met minder pijn voor de patient. Tot enige weken na de operatie kan de patient nog wel een zwelling bemerken op de oude plaats van de breuk. Dit bestaat uit vocht in de inmiddels afgesloten holte van de breuk. Op den duur zal dit verdwijnen door littekenvorming.



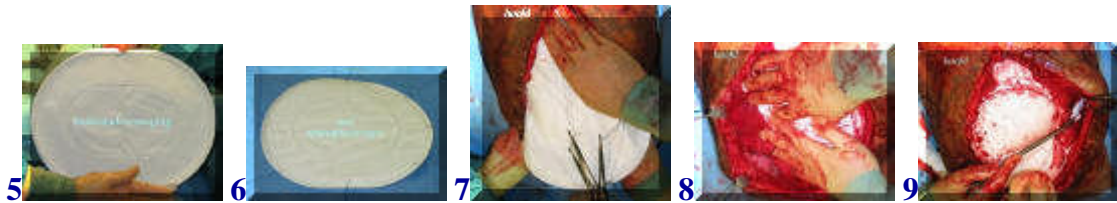Dit is een voorbeeld van een patiënt 8 weken na een grote navelbreukcorrectie met de boven beschreven techniek. De navel is nog wat verdikt, maar het uitpuilen is verholpen.

terug / entree

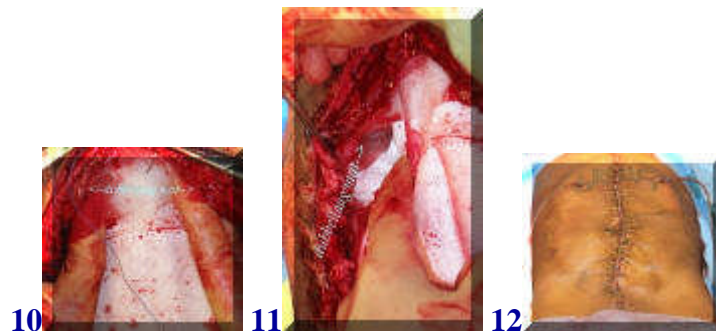
open littekenbreukcorrectie



Bij deze patiënt is sprake van een groot defect in de buikwand na een eerder ongeval met een gecompliceerd beloop na de operatie. Een heel dun huidlaagje ligt pal op de darmen en in het midden is de huid zelfs nog niet eens dicht. Een kijkoperatie behoort hier niet tot de mogelijkheden. Overtollige huid wordt voorzichtig verwijderd. (1-4)



Nu wordt een grote kunststof mat (marlex met PTFE) als buikwandvervanging gebruikt (5). Hechtingen worden geplaatst (6) om de mat te fixeren aan de overgebleven buikwand die zo ruim mogelijk is vrijgemaakt van de darmen. De mat wordt uitgespreid over de darmen, hetgeen vergemakkelijkt wordt door een tweetal elastische ringen in de mat (7-9).



Nadat de mat eerst met de van tevoren gelegde hechtingen aan de buikwand is geknoopt, wordt hij vervolgens met hechtingen op een tweede niveau (de binnenste ring) aan de buikwand gefixeerd via een dubbellaag van de mat. Hierna wordt over de mat de huid gesloten. Voor het opvangen van wondvocht blijven twee drains achter (10-12).

[terug](#) / [entree](#)
