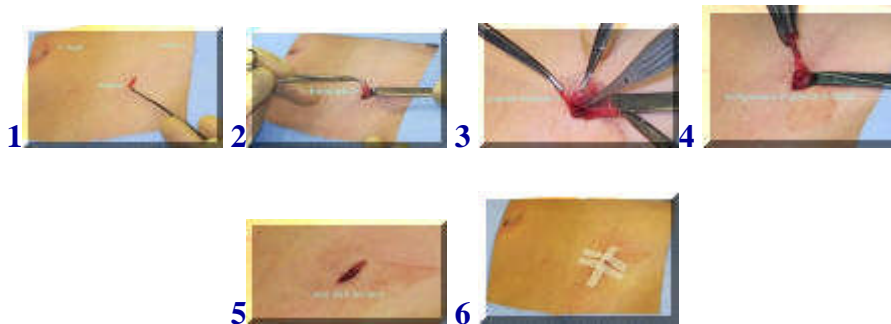

Liesbreukcorrectie bij een kind


zie [folder](#)



[english version](#)



Bij kinderen is het over het algemeen voldoende om voor het herstellen van een liesbreuk alleen het uitgestulpte buikvlies, de breukzak, te verwijderen. Via een kleine snee (incisie) boven de lies, in dit geval de rechter lies, wordt de huid geopend (1) en wordt onder de spierlaag de breukzak opgepakt (2). De breukzak wordt geopend om te kijken of er buikinhoud in zit. Is dit het geval dan wordt deze teruggeplaatst in de buikholte (3) en hierna wordt de breukzak een aantal keren om zijn as gedraaid en daarmee afgesloten. Vervolgens wordt een hechting geplaatst en wordt de gedraaide breukzak verwijderd (4).



In het voorbeeld 7-8 is sprake van een waterbreuk bij een jongetje. Via de kleine snee (7) wordt onder de spierlaag de waterbreuk (8) in beeld gebracht. De breukzak wordt vrijgemaakt van de zaadleider en de bloedvaten en wordt dan op dezelfde wijze als hierboven beschreven verwijderd.

Het herstel bij kinderen is over het algemeen snel en geeft weinig problemen. De huid wordt vaak onderhuids gehecht zodat de hechtingen niet verwijderd hoeven te worden. Douchen is toegestaan ook met de hechtpleisters. Deze kunnen na een week verwijderd worden. Het wondje vormt vaak een richeltje door het onderhuids hechten, maar dit verstrijkt vanzelf in de loop van weken.

[terug](#) / [entree](#)
