
Laparoscopische sigmoidresectie

verwijdering deel van de dikke darm in de linker onderbuik wegens gezwel mbv kijkoperatie

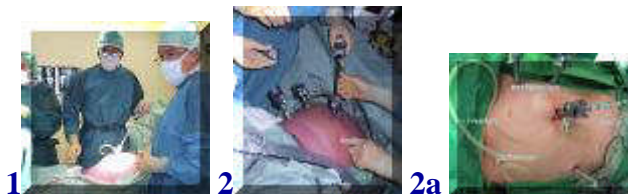[folder](#)



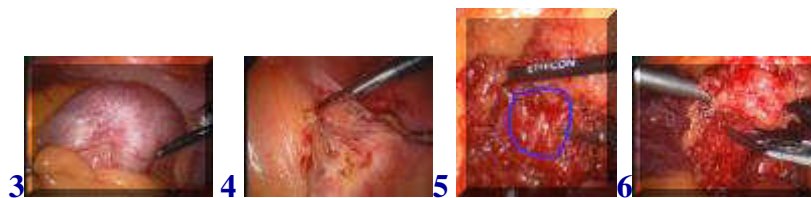
[english version](#)

[video1](#) [video2](#)

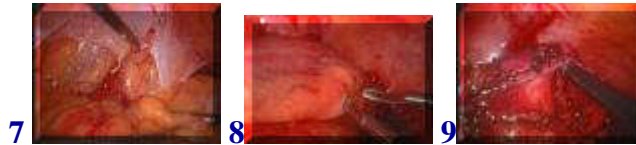Tevoren is het gezwel ontdekt via röntgenfoto's en zijn er stukjes weefsel verwijderd via een coloscopie.



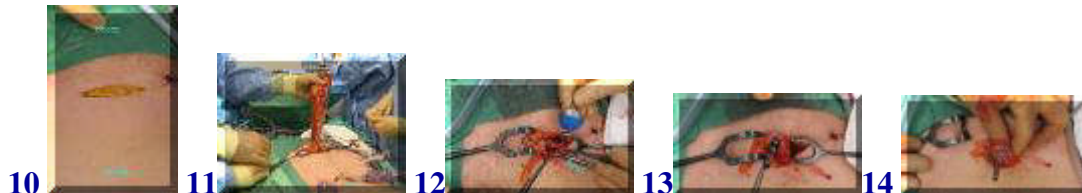De patiënt is onder algehele anesthesie en de buik is gevuld met CO2 gas waarna allereerst een camera wordt ingebracht en de buikholte wordt geïnspecteerd(1). Hierna worden nog een aantal andere werkkanalen ingebracht waardoor instrumenten de buikholte in gebracht kunnen worden(2,2a).



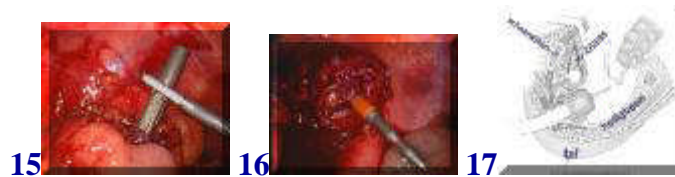
Het gezwel is duidelijk te zien(3). Hierna wordt de ophangband van de darm vrijgemaakt van de grote slagader die naar het been loopt(4). Vervolgens worden de vaten die van de grote lichaamsslagader door de ophangband naar het te verwijderen darmdeel lopen vrijgemaakt (5,blauwe cirkel) en tussen clips (nietjes) doorgeknipt(6).



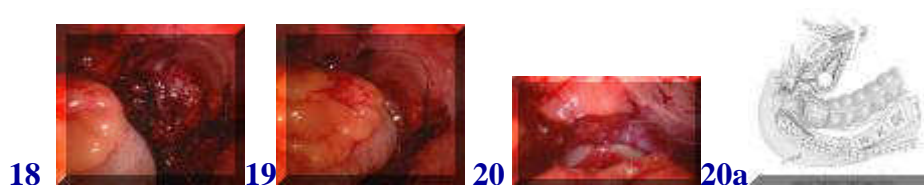
Hierna wordt de darm aan de linker kant van de buikwand losgemaakt(7) en wordt vlak boven de endeldarm het niveau bepaald waar de darm wordt doorgesneden(8,9) met een speciaal apparaat dat de darm kliëft en aan weerszijden ook meteen afsluit (niet afgebeeld).



Hierna is de darm voldoende losgemaakt om via een kleine dwarse snee vlak boven het schaambeentje(10) uit de buikholtte te worden gehaald waarna het aangetaste darmdeel kan worden verwijderd na nog verder losgemaakt te zijn(11). Hierna wordt in het bovenste stuk darm een onderdeel van een ingenieus nietapparaat gebracht (met het blauwe bolletje, 12) en daar vastgeknoopt zodat het blauwe bolletje in de darm zit(13,14).

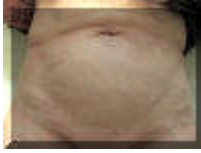

Nu wordt dit deel weer in de buikholtte teruggelegd en wordt de wond boven het schaambeentje gesloten en wordt opnieuw gas ingeblazen in de buik en wordt de operatie weer met de camera voortgezet. Met een tang wordt het uitstekende deel van het zojuist in de darm ingebrachte blauwe deel van het nietapparaat beetgepakt(15). In het onderste deel van de darm wordt via de anus het andere deel van het nietapparaat ingebracht (het oranje deel, 16, in 17 schematisch) en wordt een verbinding tussen de twee delen tot stand gebracht.



Door de twee delen naar elkaar toe te brengen(18) wordt een verbinding gemaakt tussen de twee darmdelen die met nietjes met elkaar worden verbonden(19,20).

Door de veel kleinere wonden die bij deze ingreep nodig zijn is het herstel na de operatie over het algemeen voorspoediger en minder pijnlijk vergeleken met de gebruikelijke operatie waarbij een groot deel van de buik moet worden geopend. Ook cosmetisch zijn er voordelen zoals onderstaande foto laat zien, ruim een jaar na de ingreep.



terug / entree
