

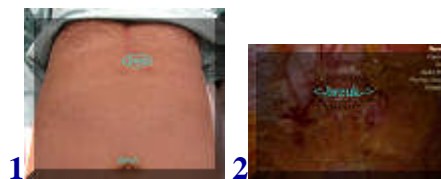# Laparoscopische littekenbreukcorrectie bovenbuik na hartoperatie



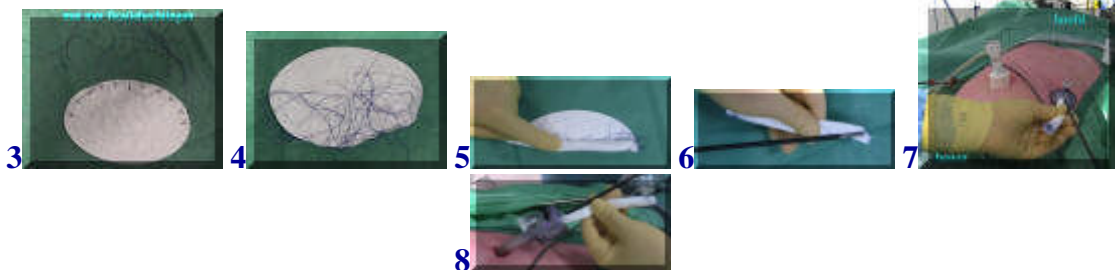
[english version](#)

---

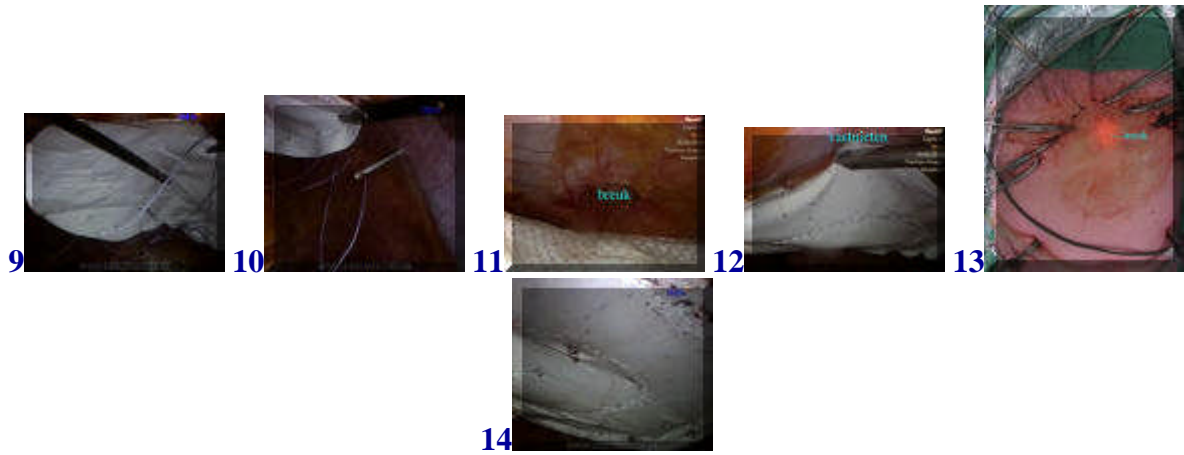
## video



Deze patient heeft na een voorgaande open hartoperatie een littekenbreuk gekregen in het maagkuiltje (1,2). De breuk is niet al te groot maar wel hinderlijk. Besloten wordt tot correctie met een kijkoperatie. Dit soort breuken is alleen met een mat te corrigeren, omdat het weefsel niet goed naar elkaar toe gehecht kan worden.



De mat kan vastgeniet worden aan de binnenkant van de buikwand, maar hiervoor moet van buitenaf goed tegendruk gegeven worden. Dit lukt niet aan de bovenzijde van deze breuk, omdat die zich achter de onderkant van de borstkas bevindt. Daarom wordt hier gebruik gemaakt van hechtingen die tevoren aan de mat worden bevestigd. De mat wordt dan opgerold met de hechtingen aan de binnenkant (3-6). Daarna wordt de mat via een van de werkkanalen in de buikholte gebracht (7,8).



**Als de mat in de buik ligt wordt hij uitgerold en tegen de buikwand uitgespreid ter plaatse van het defect. De hechtingen worden met een speciaal soort haaknaald naar buiten gehaald en daar later geknoopt. Het restant van de mat kan wel met nietjes worden bevestigd, daar waar tegendruk mogelijk is. Uiteindelijk ligt de mat fraai uitgespreid (9-14).**

***terug / entree***

---