
Dynamische heupschroefosteosynthese



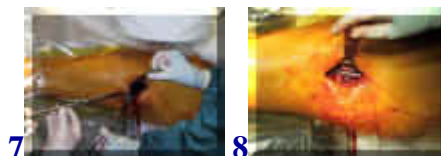[english version](#)




1. röntgenfoto van het bekken met voor de kijker rechts (= linker kant van de patiënt) de gebroken heupkop, vooral te zien in vergelijking met de gezonde kant. 2. idem, detail van de linker heup, in iets andere richting. 3. overzicht van de patiënt op een speciale operatietafel die doorlichting met röntgenapparatuur mogelijk maakt. Met een steriel doorzichtig plastic laken dat verticaal is opgehangen is het operatiegebied afgedekt.



4. het team aan het werk. 5. inbrengen van een voerdraad in de heup 6. de voerdraad op de monitor



7. over de voerdraad is opgeboord en wordt de plaat en schroef ingebracht 8. de plaat op zijn plaats



9. en 10. de plaat en schroef op de monitor, zijdelings en voorachterwaarts 11. de wond na afloop, waarbij de huid gesloten is met een soort nietjes. Verder een centimeter voor de wondlengte (10cm) en een slangetje voor het wondvocht.

terug / entree
