

---

## Hemicolectomie rechts

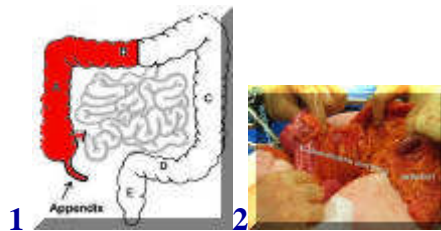


[english version](#)

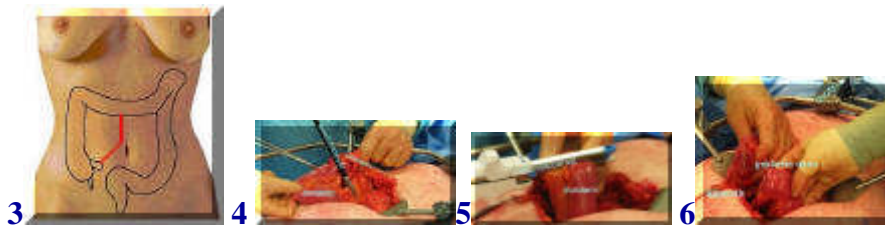
[conventioneel](#) / [laparoscopisch](#)

---

## Hemicolectomie rechts conventioneel



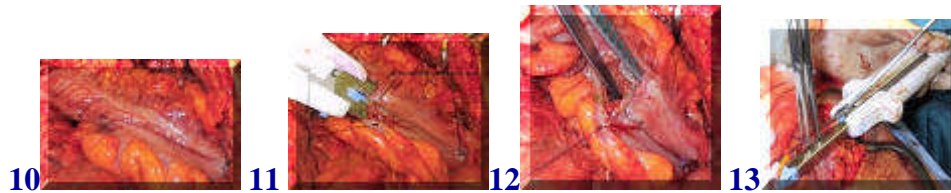
Indien een gezwel zich in de rechter helft van de dikke darm (colon) bevindt, is het noodzakelijk deze helft te verwijderen, de zogeheten hemicolectomie rechts (rood in 1). Foto 2 toont de situatie tijdens de ingreep.



Bij een kwaadaardig gezwel moet ook altijd het deel van de ophangband waar de bloed- en lymfvaten in lopen van de rechter colonhelft worden verwijderd (3,4). Op foto 5 en 6 is te zien hoe de dunne darm vlak voor de overgang naar de dikke darm wordt gekliefd met een speciaal niet- en snijapparaat.



Hierna wordt de rechter colonhelft losgemaakt van de rechter buikhelft en naar de linker kant van de patient gehouden. Hierbij komen de twaalfvingerige darm en de lever met de galblaas in zicht (7). Vervolgens wordt uiteindelijk de rechter colonhelft gekliefd met het apparaat (8,9).



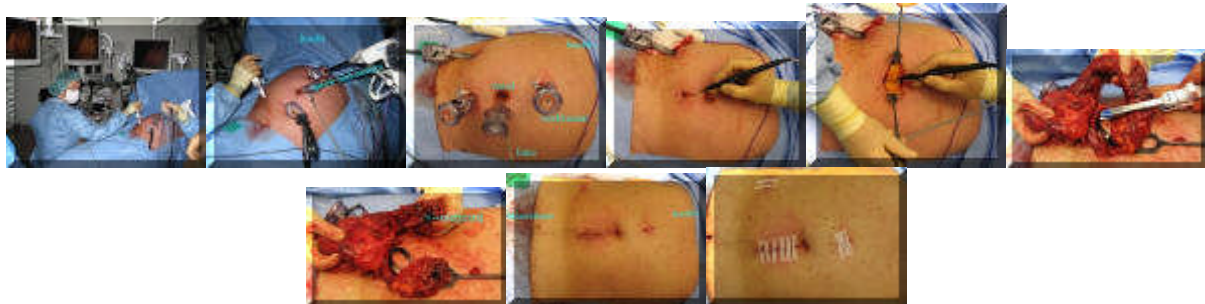
De gezonde darmdelen worden naast elkaar gelegd en met een enkel hechtinkje op hun plaats gehouden (10). Hierna wordt met hetzelfde apparaat een verbinding gemaakt tussen de gezonde stukken darm (11,12) en wordt het laatste gat ook gesloten met het apparaat (13). Met naald en draad hechten kan ook, maar met het apparaat gaat het sneller.

---

## Laparoscopische hemicolectomie rechts

### video lap assisted hemicolectomie rechts

Deze ingreep kan ook via een kijkoperatie worden uitgevoerd, waarbij het losmaken van de dikke darm geheel in de buikholtte geschiedt, waarna via een veel kleinere snee het te verwijderen deel van de darm uit de buik wordt gehaald. Op dezelfde wijze als hierboven wordt er een nieuwe verbinding gemaakt.



terug / entree

---