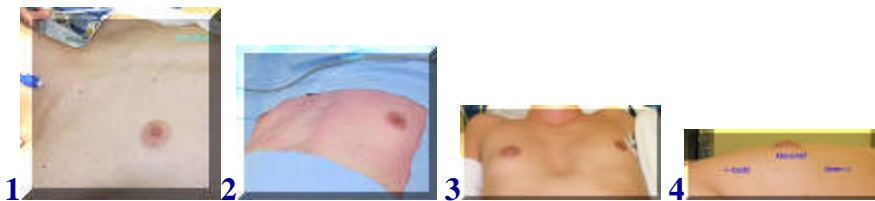
Gynaecomastie

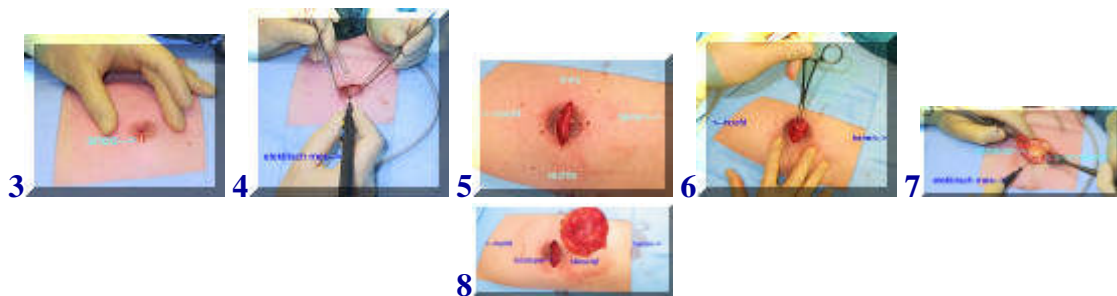
(borstvorming bij de man, zie [folder](#))



[english version](#)



Klachten van gynaecomastie kunnen cosmetisch van aard zijn of bestaan uit een vervelend gevoel of pijn ter plaatse van de borstklier. In voorbeeld 1 en 2 is sprake van een geringe gynaecomastie aan beide kanten. Bij 3 en 4 is alleen de rechter kant aangedaan.



Via een snee dwars door de tepel (3) wordt de huid geopend en wordt vervolgens de borstklier rondom uit het weefsel gehaald, in dit geval met het elektrisch mes. (4,5,6,7,8). Het is altijd opvallend hoeveel groter de klierschijf is dan aan de buitenkant verwacht zou worden (8).

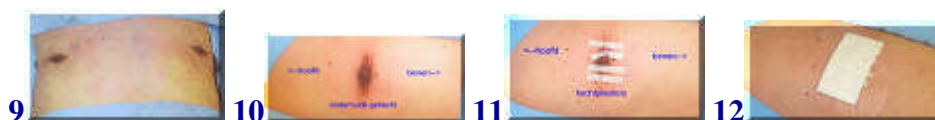

Foto nr 9-12 laten de situatie na afloop zien. De huid is hierbij onderhuids gesloten en met behulp van weefselijm (9) of hechtpleisters (11). De snee kan overigens ook aan de onderrand van de tepelhof worden geplaatst, half cirkelvormig. De grote pleister mag na enkele dagen worden verwijderd. Douchen is toegestaan.

[terug](#) / [entree](#)
