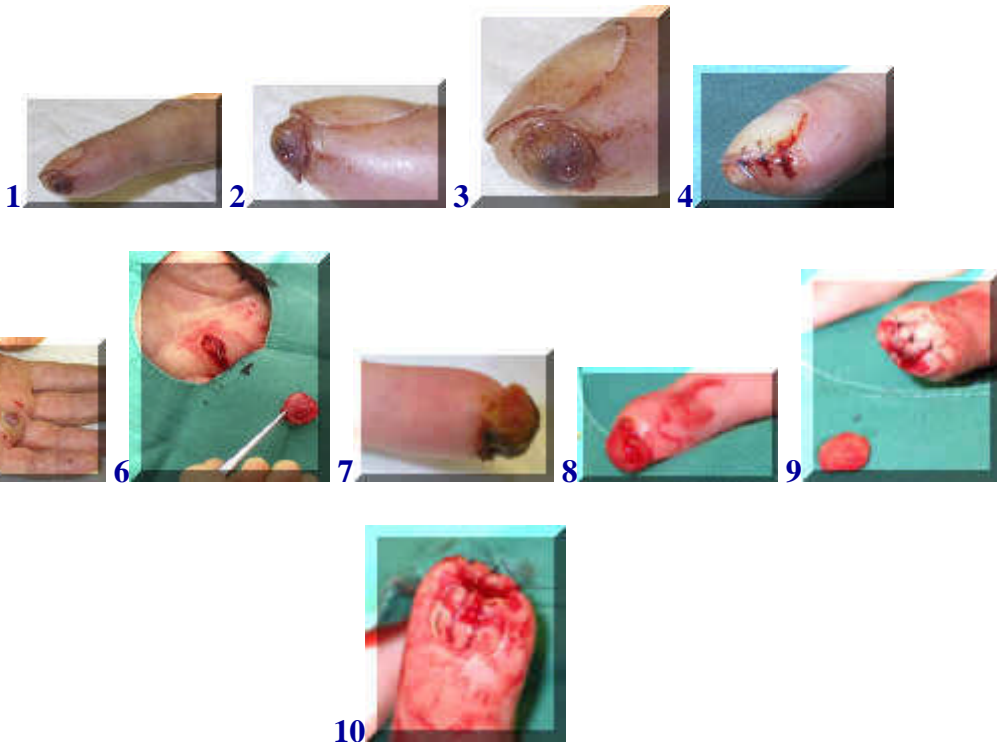

Granuloma teleangiectaticum/pyogenicum



[english version](#)



Het granuloma teleangiectaticum of pyogenicum is een goedaardig, bloedvrij klein gezwel dat vaak ontstaat na een voorgaand letsel. Het bloedt makkelijk en is een soort doorgeschoten reactie op een ontsteking. In het bovenste geval (1-4) had de patient zich geprikt aan een doorn, in het geval 5,6 was er een snijwondje geweest en bij 7-10 was er een paardebeet aan voorafgegaan.

De behandeling bestaat uit het wegsnijden en hechten of uit het wegschroeien.

[terug / entree](#)
