

---

## Fibroadenoom in de borst

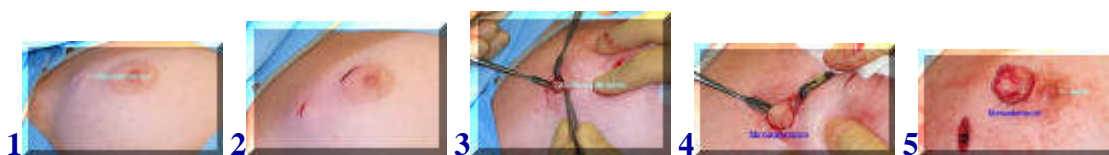zie ook [folder knobbeltje in de borst](#)



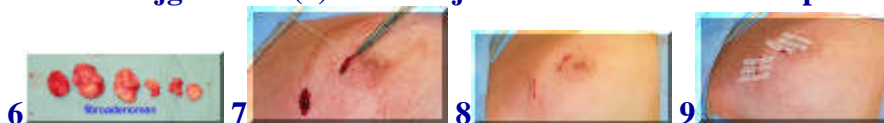
[english version](#)

---

Een van de in de borstklier voorkomende goedaardige afwijkingen is het fibroadenoom. Dit is een combinatie van klier- en bindweefsel dat een min of meer afgerond geheel vormt binnen de borstklier. Het is een onschuldige aandoening, die vaak op jongere leeftijd voorkomt. Als door middel van lichamelijk onderzoek, mammografie, echografie en eventueel weefselonderzoek (punctie) de diagnose is gesteld, kan gekozen worden voor het laten zitten van het fibroadenoom (en periodieke controle) of voor het verwijderen ervan. Verwijderen betekent altijd een litteken en fibroadenomen kunnen op andere plaatsen ook weer terugkomen. Soms kunnen ze zo groot worden dat ze ontsierend worden (giant fibroadenoma). In het onderstaande voorbeeld is sprake van een groot aantal fibroadenomen, niet al te groot, maar wel zichtbaar. Op verzoek werd besloten een aantal te verwijderen.



Op de foto 1 zijn duidelijk een aantal fibroadenomen te zien. Ook boven de tepelhof zijn duidelijke fibroadenomen te voelen. Besloten wordt om via twee kleine sneetjes tot verwijdering over te gaan (2). Op foto 3 is het fibroadenoom goed te zien. Hij wordt vervolgens rondom vrijgemaakt (4) en verwijderd. Zo ook boven de tepelhof (5).



Al met al worden meerdere fibroadenomen via deze incisies (sneetjes) verwijderd (6). Hierna worden de wondjes onderhuids gesloten met oplosbare hechtingen en afgedekt met hechtpleisters die na 7-10 dagen verwijderd mogen worden. Douchen is de dag na de ingreep, die onder algehele anesthesie plaats vindt, alweer toegestaan.

[terug / entree](#)