
Exostose handrug

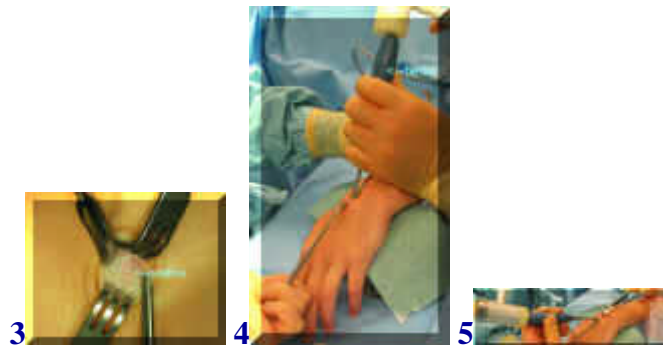
(botuitsteeksel)



[english version](#)



Meestal wordt een uitsteeksel op de handrug zoals hierboven (1,2) veroorzaakt door een ganglion, een uitstulping van het gewrichtskapsel met ingedikte gewrichtsvloeistof. Het kan echter ook veroorzaakt worden door een uitsteeksel van de handwortelbeentjes, zoals in dit geval. De aandoening kan hinderlijk zijn door druk op het weefsel zoals zenuwtakjes of pezen. De behandeling bestaat uit het wigvormig verwijderen van de exostose.



Via een kleine snee over de exostose wordt de huid geopend en worden pezen opzij gehouden en het botuitsteeksel vrijgemaakt. Vervolgens wordt met een beitel een wigvormig deel verwijderd (3,4,5).



Hierna is na verwijderen van de haakjes de pees goed te zien (6). Het hechten gebeurt onderhuids met oplosbaar materiaal in dit geval, waarna nog hechtpleisters worden aangebracht (7,8).

[terug](#) / [entree](#)
