

---

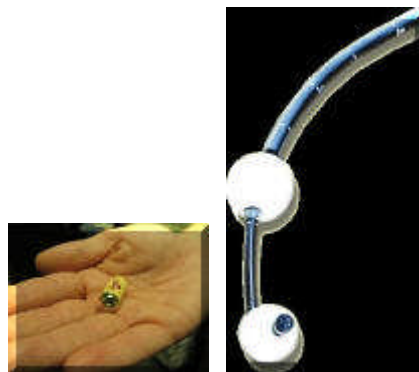## Dunne darm tumor



[english version](#)

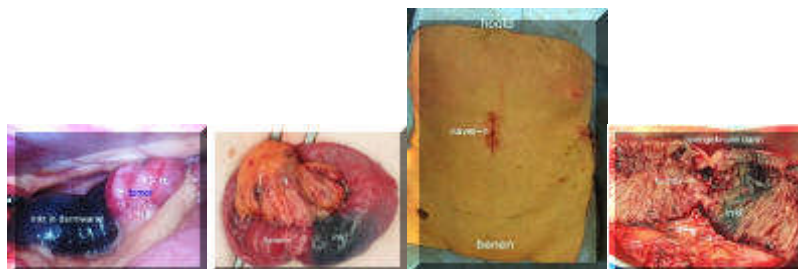
---

Kanker van de dunne darm is een vrij zelden voorkomende diagnose vergeleken met kanker van de dikke darm en de maag. De dunne darm maakt 75% van het hele darmstelsel uit, maar slechts ongeveer 2% van de darmkankers bevinden zich in de dunne darm. Van deze 2% gaat slechts 40% primair uit van de dunne darm, de andere tumoren berusten op een primaire oorsprong elders, zoals bv het lymfklierweefsel of uitzaaiingen van andere tumoren (melanoom, borst, long, nier).

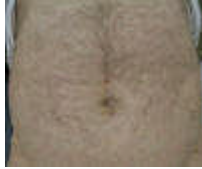

De diagnose is lastig, maar met de komst van nieuwe technieken zoals het inslikken van een videocapsule die de hele darm van binnen uit kan bekijken is een grote stap voorwaarts gemaakt met het beter kunnen ontdekken van tumoren en andere afwijkingen in de dunne darm. Verder is er een speciale endoscoop (double balloon endoscope) ontwikkeld waarmee ook de gehele darm van binnen kan worden bekeken en gericht weefsel kan worden afgenomen voor onderzoek.

In het onderstaande voorbeeld is van deze technieken gebruik gemaakt (VUMC in Amsterdam) waarna de ingreep in het eigen ziekenhuis kon plaats vinden.



Via een kijkoperatie werd de tumor opgezocht. Dit werd vergemakkelijkt doordat tijdens het onderzoek met de endoscoop tattooage inkt werd gespoten bij de tumor. Tijdens de kijkoperatie kon de rest van de buikholte goed worden onderzocht op eventuele uitzaaiingen. Via een kleine snee bij de navel kon vervolgens het gezwel uit de buik worden gehaald en verwijderd.



Een jaar later

[terug](#) / [entree](#)

---