

---

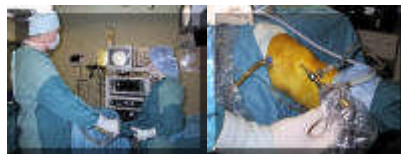
## Arthroscopie

voor details, zie de [folder](#)



[english version](#)

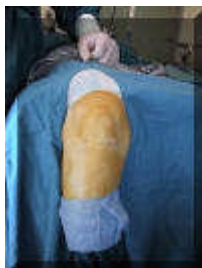---



Het team en de knie met rechts de camera en links een afvoerslangetje voor het spoelvocht waarmee tijdens de ingreep de knie gespoeld wordt



Overzichtsbeeld op de monitor van het kniegewricht met een scheur van de achterkant van de binnenmeniscus en detailopname met iets wazig het gescheurde deel van de binnenmeniscus en erbij een tasthaakje waarmee de structuren in de knie worden beoordeeld.



Na afloop van de ingreep resteren drie minieme wondjes.

[terug](#) / [entree](#)

---