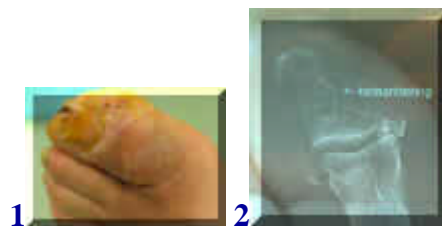
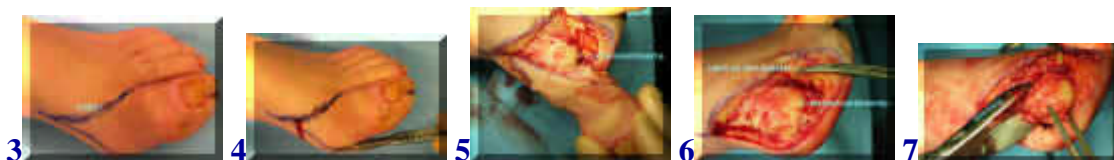Amputatie grote teen



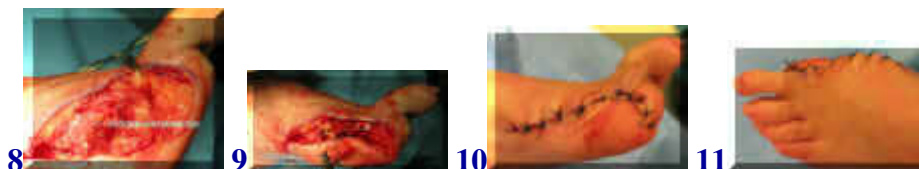
[english version](#)



De patient in dit voorbeeld heeft een ontsteking van zijn grote teen. Hierdoor is de teen sterk gezwollen (1). Een rontgenfoto toont aantasting van het bot, hetgeen betekent dat de infectie ook in het bot zit (2). Dit is nauwelijks afdoende te behandelen met antibiotica, zeker niet als er sprake is van suikerziekte, zoals bij deze patient. In dat geval is een rigoreuze behandeling meestal onvermijdelijk om verdere verspreiding van de infectie te voorkomen.



Nadat de patient een aantal dagen is voorbehandeld met antibiotica wordt besloten tot amputatie. De snijlijn is aangetekend en vervolgens wordt de huid gekliefd en de lagen hieronder, inclusief de pezen en het gewrichtskapsel. De teen wordt verwijderd en hierna wordt ook nog het kopje van het middenvoetsbeentje verwijderd om de wond zonder spanning te kunnen sluiten en een betere genezing te waarborgen (3-7).



Hierna wordt de wond in lagen gesloten. Na de wondgenezing zal aangepast schoeisel moeten worden aangemeten (8-11).

[terug](#) / [entree](#)
